Über einen klinisch bemerkenswerten Fall von Melanosarkom der Lidbindehaut.

Inaugural-Dissertation

zur

Erlangung der Doktorwürde in der gesamten Medizin

verfasst und einer

hohen medizinischen Fakultät

der

K. B. Ludwig-Maximilians-Universität zu München

vorgelegt von

Arnold Kreuer

aus Fischbach (Saarbrücken).

München 1918.

Druck von L. Baeck & Co.

Über einen klinisch bemerkenswerten Fall von Melanosarkom der Lidbindehaut.

Inaugural-Dissertation

zur

Erlangung der Doktorwürde in der gesamten Medizin

R. UNIV. BIBLIOTHEEK LEIDEN

verfasst und einer

hohen medizinischen Fakultät

der

K. B. Ludwig-Maximilians-Universität zu München

vorgelegt von

Arnold Kreuer

aus Fischbach (Saarbrücken).

München 1918.

Druck von L. Baeck & Co.

Gedruckt mit Genehmigung der medizinischen Fakultät München,

Referent: Geh. Hofrat Prof. v. Hess.

Meinem lieben Vater gewidmet.

Sind die Melanosarkome der Bindehaut an sich schon relativ selten — Holmes (Archiv f. Augenheilk. 1878 S. 301 ff.) zählte unter 20000 genau registrierten Augenerkrankungen nur 3, Adamück in Kasan (Archiv f. Augenheilk. 1882 S. 19 ff.) unter 16000 Augenleidenden nur 2 Conjunctivalsarkome, wobei nichtpigmentierte eingerechnet sind — so gilt dies ganz besonders von denjenigen Fällen, die nicht, wie es die Regel ist, an der Corneoscleralgrenze lokalisiert sind, sondern primär in der Conjunctiva palpebrae beginnen. Der Mitteilung eines neuen klinisch beachtenswerten Falles von Melanosarkom der Lidbindehaut, seien zunächst nähere Daten derjenigen Fälle, die in der Literatur bekannt gegeben worden sind, in chronologischer Anordnung vorangestellt, wobei alles Nichtklinische nur kurz gestreift werden kann. Ich konnte in 17 Fälle Einsicht gewinnen und verweise hinsichtlich der Maßgeblichkeit dieser Zahl auf die weiter unten folgenden epikritischen Ausführungen.

Das erste Melanosarkom der Lidbindehaut wurde publiziert von **Fano** (1) **1861.** Er sah bei einem 34-jähr. Mann einen graubraunen, bohnengroßen Tumor, der im unteren Fornix nahe der Karunkel, breitbasig der Conjunctiva des Lids aufsaß. Er war weich, blutete leicht. Sonst war das Auge gesund, die Sclera völlig weiß. Ein Jahr nach Excision und Kauterisation zwei Tumoren auf der Sclera. Die excidierte Geschwulst bestand aus großen polygonalen pigmentierten Zellen, die in zartem Fasergewebe lagen.

1864 beobachtete **v. Graefe** (2) bei einer Frau ungenannten Alters eine bohnengroße, dunkelgraue Geschwulst in der Übergangsfalte der Conjunctiva hart an der Karunkel. In der angrenzenden Bindehaut lagen mehrere punktförmige Pigmenteinsprengungen. Der Tumor war episcleral bis in die Sehne des rectus internus gewuchert. Die Geschwulst trug bereits den Charakter des Rezidivs, da vor 2 Jahren daselbst ein ähnlicher Tumor hatte entfernt werden müssen, der in 3 Jahren gewachsen war. 8 Monate nach Excision dieser Geschwulst

war in der Narbe ein bräunlicher Fleck zu sehen, der wuchs. Mikroskopisch ergab sich ein alveoläres Sarkom mit runden, aber auch elliptischen Zellen und zahlreichen Pigmentkörnern.

1871 beschrieb **Horner** (3) bei einer 64-jährigen Frau, der vor einem Jahr erstmals am Oberlid eine kleine Geschwulst aufgefallen war, einen nußgroßen, dunklen, unebenen Tumor, der bei Berührung leicht blutete und weiche Consistenz hatte. Dieser ging mit kleinfingerdickem Stiel in der Höhe des Tarsus von der Mitte der Oberlidconjunctiva aus, legte sich vor den Bulbus. An der Anlagerungsstelle war der Bulbus leicht pigmentiert. Der Orbicularis war intakt, der Tarsus jedoch vorgebuckelt. Es war ein gemischtzelliges Sarkom, vielerorts mit Pigment. Nach $^3/_4$ Jahren noch kein Rezidiv.

1873 **Rosmini** (4). Bei einer 40-jährigen Frau war rasch aus dem unteren Fornix ein gestielter, himbeergroßer, schwarzer Tumor entstanden. Er hatte schwammige Consistenz und blutete leicht. Nach 3 Monaten war die Patientin noch rezidivfrei. Einige kleine, flache, pigmentierte Flecken, die in der Nähe auf der Scleralbindehaut beobachtet waren, hatten sich ebenfalls nicht verändert. Später erfolgte ein Rezidiv unter dem Oberlid.

1879 **Richet** (5). Am Oberlid saß eine stinkende Geschwulst, in 3 Monaten zu Faustgröße herangewachsen. Sie war schwärzlich, blutete leicht und lief mit einem Stiel in den oberen Fornix aus. Bulbus und Orbitalinhalt waren mitergriffen; regionäre Drüsen und Allgemeinbefinden blieben unverändert. Histologisch ergab sich ein papilläres Sarkom.

1883 **Blanche** (6) berichtet von einer 56-jährigen Frau, in deren linker Oberlidconjunctiva sich ein dunkles, hanfkorngroßes Knötchen befand. Bereits 4 Monate nach der Operation erfolgte ein Rezidiv, das bald bohnengroß war; es wurde samt dem Tarsus abgetragen. Danach war die Patientin 2 Monate rezidivfrei. Miskroskopisch war es ein pigmentiertes Rundzellensarkom.

1885 **Giulini** (7). Bei einem 54 Jahre alten Manne befand sich eine runde kirschkerngroße Neubildung in der Mitte des Unterlidrandes, vorwiegend der Kante aufsitzend. Sie war mäßig weich, schwarzbraun, am oberen Rande excoriiert und blutete leicht. Die Bindehaut des Lids und des Fornix war diffus schokoladefarben, ebenso der untere Bulbusteil. Die Lidconjunctiva zeigte starke Injektion und reichlich schleimig-eitriges Sekret. Beim Schnitt durch die Tumormitte sah man zwischen Spindelzellen Pigment teils in Haufen teils entlang den Gefäßen.

1886 teilte **Ewetzky** (8) ein pigmentiertes Sarkom mit, das er bei einem 35-jähr. Manne in der Unterlidconjunctiva und der angrenzenden Bulbusbindehaut beobachtet hatte. Es reichte vom äußeren Lidwinkel

bis annähernd zum unteren Tränenpunkt, blieb dabei etwas von Cornea und Lidrand entfernt. Am freien Rande auf der Bindehaut noch zwei Naevi pigmentosi. Es war ein sehr gefässreiches, hauptsächlich aus Rundzellen aufgebautes Sarkom, das in den peripher gelegenen Zellen Pigment aufwies.

Einen zweiten Fall beschrieb **1889 derselbe Autor** (9). Bei einem 13-jähr. Mädchen sah er ein gestieltes graurotes Rundzellensarkom. 8 Monate nach der Exstirpation erfolgte schon ein Rezidiv, das auch exstirpiert wurde. Später noch ein Rezidiv und folgende Ausräumung der ganzen Augenhöhle.

1887 van Duyse et Crugl (10). Ein 48-jähr. Mann hatte in der Mitte der Unterlid-Conjunctiva einen dunklen, bohnengroßen, glatten Tumor. 7 Monate nach der Operation sah man im Unterlid ein weitausgedehntes Rezidiv, außerdem schwarze Knötchen in der Haut. Da eine weitere Operation verweigert wurde, breitete sich die Geschwulst langsam gegen die Wange hin aus. Das Befinden blieb ungestört. Mikroskopisch fand sich ein Spindelzellensarkom mit Pigment.

1895 Seegers (11). Bei einem 50-jähr. Manne saß temporal von der Mitte der Unterlidbindehaut — vorwiegend auf der Kante — eine kirschkerngroße, runde, schwarze Neubildung. Die höckerige Geschwulst war teilweise ulceriert und blutete leicht. Die übrige Conjunctiva tarsi und fornicis war schwarzbraun gefärbt, ebenso die Conjunctiva bulbi, die weiter oben ziemlich scharf abgrenzte. Vor 3 Jahren hatte der Mann zuerst einen anfangs hellen, dann dunkler werdenden Fleck beobachtet, der seit $^1/_2$ Jahr zu wachsen begann. Mikroskopisch sah man oberflächlich mehr Spindel- tiefer Rundzellen mit reichlichem feinkörnigem Pigment.

1898 Koeppel (12). Bei einem 37 Jahre alten Fräulein wurden vor 2 Jahren ein Melanosarkom der unteren Übergangsfalte, vor $^1/_4$ Jahr zwei durch schwarzen Pigmentstrich verbundene Tumoren am Innen- bezw. Außenrande des unteren Fornix exstirpiert. Eine neu auf der oberen Tarsusconjunctiva entstandene schwarze, leicht blutende, himbeergroße Geschwulst läßt nur die Lidwinkel frei, reicht hart bis zum Lidrand, nach oben bis zum Lidknorpel. Die übrige Oberlid- und Bulbusconjunctiva ist normal. Am Unterlid, besonders im Fornix, sieht man mehrere linsengroße Flecken, im Fornix auch einen hirsekorngroßen, schwarzen Tumor an der Grenze zwischen äußerem und mittlerem Drittel. Am Ober- und Unterlid handelte es sich um ein gemischtes pigmentiertes Spindelzellensarkom.

1899 Griffith (13). Bei einer 45-jähr. Frau fand sich, größtenteils im oberen Fornix sitzend, ein gelappter Tumor. Er war blassrot, doch

waren auch schwarzbraune Knötchen zu sehen. Außer diffuser gelb licher Pigmentation der conjunctiva bulbi fiel nichts weiter auf. Der Tumor selbst haftete fest auf dem Tarsus. Da Rezidive folgten, mußte allmählich die ganze Orbita ausgeräumt werden. Mikroskopisch fand man ein pigmentiertes Sarkom mit nach Form und Größe verschiedenen Zellen.

1900 **Chanaud** (14). Bei einem 54-jähr. Manne waren seit 6 Monaten zwei Tumoren gewachsen, einer nasal im Oberlid, ein zweiter temporal im Unterlid. Am Unterlidrande sah man ein schwarzes Band, das teils auf die Haut überragte. Die nußgroße, schwarze, unregelmäßig geformte Geschwulst des Unterlids saß gestielt auf der Conjunctiva tarsi. Nach temporal schlossen sich noch einige kleinere Tumoren an, während sie innen begrenzt war. Etwa in der Mitte des Tarsus sah man eine kleine abgeplattete Neubildung. Ganz temporal waren zahlreiche kleine Flecken unmittelbar am Ciliarrand. Der Oberlidtumor war größer und mit dem Tarsus verwachsen, dabei gestielt und rund; der Fornix war ganz von kleinen schwarzen, in Entwicklung begriffenen Geschwülsten erfüllt, die teils auf die Conjunctiva bulbi griffen. Sie saßen auf schwarzem Untergrund, der sich aufhellend bis Limbus hinzog. Nach Excision der Tumoren ergab sich ein pigmentiertes Spindelzellensarkom mit alveolärem Bau.

1904 **Enslin** (15). Eine 64-jähr. Frau hatte in der ganzen Länge des Unterlids auf der Conjunctiva einen blumenkohlartigen, harten, braunschwarzen Tumor, der vom Fornix bis Lidrand reichte, den Orbicularis unversehrt ließ. Soweit sie sich erinnern konnte, war in der Bindehaut von jeher bei ihr ein schwarzer Fleck zu sehen. Seit einem Jahre geriet er aber nach Trauma ins Wachsen. Temporal fand sich noch eine hellbraune Stelle im Unterlid. Mikroskopisch sah man, daß das rings eingekapselte Pigmentsarkom am Tarsus die Hülle durchbrochen hatte. In den Zellen war das Pigment staubförmig, an den Gefässen mehr klumpig.

1912 **Bergmeister** (16). Ein 29-jähr. Mann wurde 4 Wochen nach Trauma aufgenommen. Rechts war am Limbus ein kleiner Naevus. Links saß auf der medialen Hälfte der Conjunctiva tarsi des Unterlids ein breitbasiger Tumor. Kirschkerngroß, reichte er bis Fornix, war dabei graurot, weich und glatt, an freiliegenden Stellen ulceriert. Nasal sah man die Conjunctiva bis zum Hautumschlag geschwärzt, pie Karunkel und Plica in die Geschwulst einbezogen. Temporal saßen auf der schwarzgefärbten Bindehaut kleine Neubildungen. Ein tiefschwarzer Naevus griff auf den Intermarginalsaum über. Die Conjunctiva bulbi zeigte unten 2 kleine polypöse Gebilde. In der ganzen von Geschwulstmassen verdickten Oberlidconjunctiva lagen Pigmentnaevi.

Kleine Naevi fanden sich ferner in der Iris, an der linken Gesichtshälfte, am Hals, sowie am rechten Unterkiefer. Der Ausgang der Neubildung erfolgte anscheinend von verschiedenen Naevi. Mikroskopisch fand man eine ausgebreitete Melanose der Bindehaut mit multipler Sarkombildung.

1912 endlich beschreibt **Tragesonzeff** (17) bei einem 90 Jahre alten Bauer einen nußgrossen Tumor des Unterlids, der denselben jedoch erst seit 3 Jahren belästigte. Obwohl äusserlich unpigmentiert, erregten doch zwei schwärzliche Flecken der Nachbarschaft Verdacht. Das Allgemeinbefinden war trotz des Alters ausgezeichnet. Drüsenschwellungen fehlten. 5 Jahre nach der Operation (auch die beiden Flecken waren entfernt worden) hatte sich der Patient noch nicht wieder gemeldet. Mikroskopisch fand sich ein gemischtes Rundzellensarkom der Bindehaut mit Pigment.

Es sei nun ein weiterer Fall mitgeteilt, der bei einer 66-jährigen Frau in der Kgl. Universitäts-Augenklinik zu München beobachtet wurde:

Am 30. März 1910 suchte die damals 60 Jahre alte Frau erstmals die Poliklinik auf mit der Angabe, daß sie auf dem rechten Auge fast gar nichts, auf dem linken alles wie durch einen Schleier sehe. Weitere Klagen hatte sie nicht.

Die Prüfung der Sehfunktion ergab:

	Rechts.	Links.
Vis. centr.:	Hand-Bewegung $^1/_2$ m	6/20
Refraction:	Gläser abgelehnt.	+ 0,75 6/12 p.
Skiask:	— 15,0	+ 1,0
Akkommodation:	N nicht gelesen	+ 3,5 Ni p. pr. 25 cm.

Bei der Spiegeluntersuchung fand man rechts eine peripapilläre Aderhautatrophie und myopische Maculadegeneration (Blitzfigur), ferner veraltete chorioiditische Pigmentherde, verengte und obliterierte Gefäße, während links der Hintergrund normal war.

Als Nebenbefund fiel damals aber schon in der Mitte der Conjunctiva tarsi und fornicis des Unterlids eine kleine dichte schwarzbraune Pigmentation auf, in geringerem Grade auch nasal auf der Conjunctiva bulbi. Den Rat, die Pigment-

einsprengungen, die man als Melanom (Melanosarkom?) deutete, entfernen zu lassen, lehnte die Patientin ab.

Erst über 6 Jahre später, am 6. VI. 16, kam sie wieder, da die schwarze Stelle am Lid seit 2 Jahren stärker gewachsen war. Weitere Beschwerden hatte sie auch jetzt nicht. Eines Traumas erinnerte sie sich nicht.

Die Spiegeluntersuchung, sowie die Sehprüfung ergaben keinen wesentlich anderen Befund als früher. Dagegen beobachtete man an der Lidconjunctiva wesentliche Veränderungen, die durch das beigefügte Bild illustriert werden:

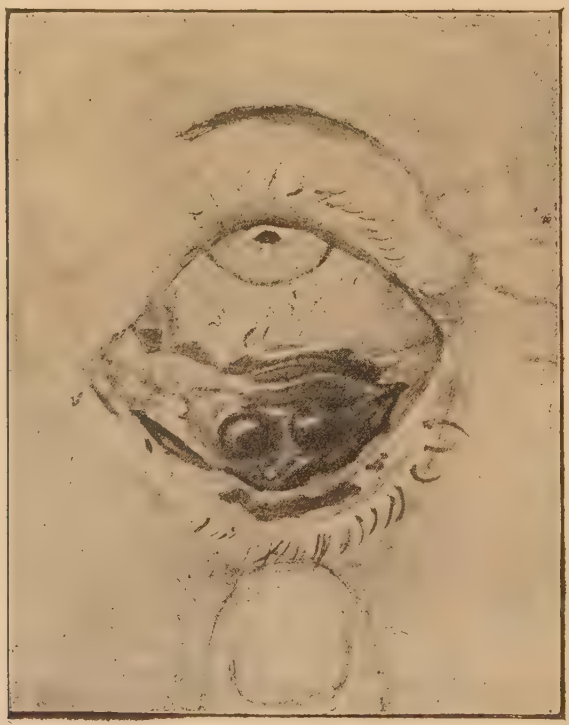

Etwa in der Mitte der Conjunctiva des linken Unterlids, bis zum Fornix reichend, sah man eine ausgedehnte,

unebene, schwarzbraune Verdickung, die nur den Bereich der Lidwinkel und den Lidrand freiließ. In ihrem Zentrum fanden sich zwei etwa hirsekorngroße, höckerige Tumoren, die oberflächlich blutig inbibiert waren. Parallel zum Lidrand, in der Lidmitte, verlief weiterhin ein etwa 17 mm langer schmaler Pigmentsaum in der Conjunctiva, ein zweites etwas kürzeres Band schloß sich weiter nasal an. Mehr temporal von dem ersterwähnten Saum sah man endlich eine etwas über stecknadelkopfgroße runde Pigmenteinsprengung, die gleichfalls nahe dem Lidrand gelegen war. Die Conjunctiva bulbi war nicht nennenswert ergriffen.

Nirgends fand sich Schwellung der regionären Drüsen. Zeichen einer somatischen Sarkomatose bestanden nicht, auch keine Pigmentanomalien am übrigen Körper.

Bei der Operation, die am Aufnahmetage erfolgte, wurden die Tumoren und alles pigmentierte Gewebe der Bindehaut excidiert. Die excidierten und in Formol gehärteten Stücke wurden im Pathologischen Institut der Universität mikroskopisch untersucht. Die Geschwulst bestand hauptsächlich aus großen polygonalen Zellhaufen mit feiner, staubförmiger Pigmentierung. Um und zwischen diesen Haufen lagen spindelförmige Zellen, die einen mehr grobkörnigen Pigmentgehalt aufwiesen. Die mikrochemische Untersuchung des Pigments ergab, daß es sich nicht um eisenhaltiges Pigment handelte, wie sich dies so häufig bei derartigen Tumoren infolge kleiner Blutungen findet, sondern um echtes Melanin. Die Diagnose konnte so zweifelsfrei auf Melanosarkom gestellt werden.

Am 16. VI. wurde die Patientin entlassen, mußte jedoch am 22. VI. wieder aufgenommen werden, da sich in den Narben erneut eine flächenhafte Pigmentation zeigte. Nach deren Excision wurde sie dann endgültig am 1. VII. entlassen.

Da sich in der Folge eine Trichiasis bemerkbar machte, weshalb die Frau sich häufiger einer Epilation unterziehen

mußte, konnte der weitere Verlauf genau beobachtet werden. Ein Jahr völlig pigmentfrei, beginnen sich seit $^1/_2$ Jahr wieder Pigmenteinsprengungen zu zeigen. Es besteht ein Zustand, der sich etwa so schildern läßt: Beim Extropionieren des Unterlids sieht man zunächst an zwei Stellen schmale Verwachsungen der conjunctiva bulbi und palpebrae von Dreiecksgestalt. Die eine findet sich direkt temporal vom Tränenpunkt, die zweite genau in der Lidmitte. Temporal von der letzteren liegen flache Pigmenteinsprengungen in der Lidconjunctiva, die sich als 3 kleine Streifen präsentieren. Eine weitere, gleichfalls flache Pigmentierung besteht hart oberhalb des Tränenpunktes in der Richtung auf die Karunkel. Sie hat die Form eines kleinen Dreiecks. Möglicherweise handelt es sich bei diesen Pigmenteinsprengungen schon um die Anfänge von Rezidiven, die sich aber wohl durch eine Operation hintanhalten ließen. Ein Eingriff wird jedoch zunächst von der Patientin abgelehnt.

Die oben gemachte Aufstellung bedarf zunächst noch insofern eines Nachwortes, als sie von anderen statistischen Angaben über den gleichen Gegenstand — die ihrerseits sich jedoch sehr widerspruchsvoll verhalten — nicht unerheblich abweicht. Bei Köppel findet man 1898 mit dem eigenen Fall 7 Melanosarkome der Lidconjunctiva registriert. Weiter sei erwähnt Enslin, der 1904 18 Lidmelanosarkome angibt, wovon aber weitaus die meisten nicht von der Bindehaut, sondern vom übrigen Gewebe der Lider ausgingen, während 8 Jahre später Tragesonzeff schon von 40 Melanosarkomen eigens der Lidconjunctiva spricht, leider jedoch ohne Einzelaufzählung vorzunehmen, die sich der Nachprüfung unterziehen ließe. Vielleicht hat der Letztere dabei auch alle die Fälle der älteren Autoren mitberücksichtigt, in denen sich keine oder doch von den heutigen pathologisch-anatomischen Begriffen durchaus abweichende mikroskopische Mitteilungen finden. Hier sind diese grundsätzlich außer Acht

geblieben. Immerhin soll auf deren Literatur hingewiesen werden (Schoen, Beiträge zur practischen Augenheilkunde. Hamburg 1861 und Virchow: die krankhaften Geschwülste, Berlin 1864).

Um nun den eigenen Fall in die in der Literatur mitgeteilten entsprechend einreihen zu können, seien im Folgenden die besonders hervortretenden Punkte dieser sachlich zusammengestellt:

Größe und Form. Von Hanfkorn- bis Faustgröße wechselnd, findet man vorwiegend Kirschkern,- Bohnen- und Nußgröße vermerkt. Die Form scheint meist rund zu sein, einige Male auch mehr flächenhaft gestreckt, dabei wenig in die Tiefe vordringend. Zweimal wird die Tumoroberfläche glatt genannt, sonst ist sie stets zerklüftet, unregelmäßig, gelappt, blumenkohlartig, an freiliegenden Stellen häufig ulceriert und blutig inbibiert. Die Consistenz der Geschwulst ist durchweg weich, nur im Falle Enslin's hart. Fünfmal hören wir von einem Stiel der Neubildung, der einmal kleinfingerdick ist, öfter scheint sie jedoch breitbasig aufzusitzen. Ihre Farbe ist graubraun bis schwarz und auch die Umgebung zeigt häufig Pigmentation, teils diffus, teils fleckförmig.

Sitz und Ausbreitung. Es ließ sich keine Prädilektionsstelle für die Geschwulst erkennen. 10 mal am Unterlid lokalisiert, saß sie 2 mal direkt im Fornix, 2 mal an der Lidkante und 2 mal hart an der Karunkel, im übrigen wechselnd. Am Oberlid war sie 5 mal an verschiedener Stelle lokalisiert. In zwei Fällen fehlen Angaben über Sitz, in zwei weiteren fand sich sowohl am Unter- als auch Oberlid ein größerer Tumor. Ein Uebergreifen auf die Conjunctiva bulbi wird häufig angegeben.

Komplikationen. Als Komplikationen seien mitgeteilt, daß die Neubildung sich einmal episcleral bis in den rectus internus ausbreitete, ohne in die Sclera selbst einzudringen.

Ueberhaupt hören wir nichts von destructivem Vordringen gegen den Bulbus. Dagegen ist notiert, daß die Neubildung zweimal ins Orbitalgewebe wucherte und ebenso oft auf den Tarsus übergriff; zweimal war auch die Karunkel einbezogen. Einmal sah man Ausbreitung gegen die Wange.

Geschlecht und Alter. Das Geschlecht ist ohne Einfluß. 8 Männern stehen 10 Frauen gegenüber; einmal wird hierüber nicht berichtet. Die einzelnen Altersstufen sind derart beteiligt, daß auf das zweite Jahrzent 1, auf das dritte 1, auf das vierte 4, auf das fünfte, sechste, siebente je 3 und auf das neunte 1 Krankheitsfälle kommen, woraus zu entnehmen, daß vorwiegend das vierte, fünfte, sechste und siebte Dezennium gefährdet sind.

Klinischer Verlauf. Der klinische Verlauf gestaltet sich durchweg schmerz- und reizlos. Nur im Fall 12 hören wir von einer vorübergehenden, schmerzhaften Verhärtung „nach Ueberanstrengung oder Erkältung", in zwei anderen Fällen auch von stärkerer Injection und schleimig-eitriger Sekretion. Immer bestand größte Neigung zum Bluten. Einmal trat ziemlich ausgedehnter Zerfall ein. Nach den recht häufigen Angaben über die Wachstumszeit scheint die Geschwulst hierzu im Mittel $^1/_2$—1 Jahr zu benötigen, wir hören aber auch 2 mal von 3 Jahren, in unserem Falle von 2 Jahren, während im Fall 5 nach 3 Monaten schon Faustgröße, im Fall 16 im Anschluß an Trauma nach 4 Wochen Kirschkerngröße erreicht war. Weiter fiel auf, daß Rezidive wiederholt intensiveres Wachstum an den Tag legten. Von multiplen Herden wird 3 mal berichtet, von Metastasen überhaupt nicht (wenn man nicht die im Fall 10 berichteten schwarzen Knötchen der Haut als solche deuten will), auch nicht von Drüsenschwellung. Neigung zu zerstörendem Vordringen bestand, wie bereits erwähnt, im allgemeinen nicht. Das Allgemeinbefinden blieb stets ungestört.

Operation. Bei der Operation begnügte man sich seit jeher mit Excision, wobei alles Pigmentierte mitentfernt wurde,

bisweilen kombiniert mit Kauterisation; nur in den Fällen multiplen Auftretens, wo doch die Gefahr der Metastasierung gefürchtet wurde, entschloß man sich mitunter zur Exenteratio orbitae und teilweiser Entfernung der Lider, letzteres auch in den Fällen, wo der Tarsus ergriffen war.

Prognose. Prognostisch dürfte man so bei rechtzeitiger Operation das Melanosarkom der Lidbindehaut im Gegensatz zu anderen am Auge beobachteten Sarkomen im Ganzen als durchweg gutartig bewerten, besonders in Bezug auf die Erhaltung des Auges, würden nicht, selbst nach exaktester Operation, die Heilungsaussichten durch die häufig beobachteten Rezidive außerordentlich getrübt. Diese sitzen bald in der Narbe selbst, bald sonst an beliebiger Stelle der Conjunctiva bulbi oder palpebrae. Leider fehlen 6 mal diesbezügliche Angaben. In den übrigen 12 Fällen hören wir sehr wenig von Heilung. Das Günstigste kann Tragesonzeff berichten, dessen Patient sich 5 Jahre post operationem noch nicht gemeldet hatte, eine Mitteilung, die nicht allzuviel beweist. Nächstdem wäre unsere Patientin zu nennen, die seit $1^3/_4$ Jahren rezidivfrei ist, wobei sich aber im letzten halben Jahr auch schon die erwähnten flachen Pigmenteinsprengungen zeigen, weiter noch Fall 3, der 7 Monate lang ohne Rückfall beobachtet worden ist. Desto häufiger sind Rezidive registriert. In 6 Fällen trat eine Neuerkrankung ein (nach 3, 3, 4, 7, 8, 8 Monaten), zweimal ein 2. Rezidiv innerhalb zwei, einmal ein 3. Rezidiv innerhalb 3 Jahren. Einmal endlich hören wir von mehreren Rückfällen ohne genaue Zeitangabe. Alle ersten Rezidive erfolgten im ersten Jahr; im Falle 12 wird jedoch ein Intervall von $1^3/_4$ Jahren berichtet. Zieht man weiter in Erwägung, daß Estlander einen Fall von epibulbärem Melanosarkom der Bindehaut beschrieben hat, in dem erst nach 4 Jahren die erste Wiedererkrankung eintrat, so wird man die nur kurze Zeit rezidivfrei beobachteten Fälle sehr zurückhaltend beurteilen. Hohenberger will erst nach 5 Jahren eine Heilung anerkennen.

Aetiologie. Zur Erklärung der am typischen Ort, der Corneoscleralgrenze, entstehenden Melanosarkome hat man bekanntlich ätiologisch verschiedene Momente herangezogen. Man dachte an Gewebsunregelmäßigkeiten, die dort leicht entstehen, indem die Epithelschicht ihren Charakter ändert, ferner an die Möglichkeit, daß die Limbusgegend in erhöhtem Maße traumatischen Einflüssen ausgesetzt ist. Für die Entstehung melanotischer Geschwülste im Besonderen wies man außer diesen möglichen Ursachen der Geschwulstbildung überhaupt noch darauf hin, daß sich daselbst schon normaler Weise oft kleinste Pigmentflecken finden, ja daß sich bei brünetten Personen mitunter sogar lokal braune Trübungen in der Conjunctiva beobachten lassen. Es entsteht die Frage, ob diese Momente auch an den Lidern Geltung haben, insbesondere was wir über die Pigmentverhältnisse daselbst hören. Was die beiden ersten Punkte angeht, so könnte man ihnen am ehesten in zwei unter sich sehr ähnlich gelagerten Fällen stattgeben, in denen sich der Tumor direkt am Lidrand entwickelte, ohne jede Tendenz der Ausbreitung über die übrige Lidconjunctiva. Von zwei Kranken wurde auch ein Stoß gegen das Auge beschuldigt, die Neubildung ausgelöst zu haben, was sehr gut zu R ö p k e's Angaben passen würde, wonach die Entwicklung von Sarkomen mehr durch ein einmaliges Trauma, die von Carcinomen mehr durch chronische Irritationen begünstigt wird. Ueber Besonderheiten der Pigmentierung endlich erfahren wir etwas mehr. Insgesamt wurden, abgesehen von diffuser Verfärbung, 10 mal Pigmenteinsprengungen nahe der Geschwulst beobachtet, die aber sehr wohl secundär entstanden sein können. B e r g m e i s t e r sah bei seinem Patienten auch Naevi in der verdickten Lidbindehaut, auf der Iris, rechts am Gesicht und Hals und links am Unterkiefer, was schon eher für primäre Anlage spricht. Weit wichtiger sind die Angaben von S e e g e r s und E n s l i n. Ersterer teilt mit, daß aus einem anfangs helleren, später dunkler werdenden Fleck ein Melanosarkom

entstand, letzterer sah eine 64-jährige Frau, die seit jeher schwarze Einsprengungen auf der Conjunctiva tarsi hatte, woraus vor 1 Jahr der melanotische Tumor wuchs, während ein in der Nähe gelegener Fleck noch durchaus den Bau eines Naevus zeigte. In unserem Falle ist der Ausgang von einem Naevus zwar nicht sicher nachweisbar, doch fällt auf, daß die schwarze Pigmentstelle seit der ersten Beobachtung über 4 Jahre fast unverändert bestand, und daß sie dann in 2 Jahren rasch wuchs.

Es hat nach diesen Angaben die Annahme eine große Wahrscheinlichkeit für sich, daß ein erheblicher Prozentsatz (vielleicht die meisten) der Melanosarkome sich aus solchen primären Pigmentnaevi entwickeln durch irgendwelche uns unbekannte Faktoren veranlasst, ein Vorgang, den Hohenberger für die Melanosarkome an der Haut der Lider schon 1892 beschrieben hat. Der Umstand, daß man nicht häufiger in der Anamnese solche Pigmentnaevi registriert findet, spricht keineswegs gegen diese Annahme, da sie infolge des verborgenen Sitzes, sowie ihrer Kleinheit sehr leicht unbeachtet bleiben, was ja auch unser Fall illustriert. Später ist dann der Nachweis begreiflicherweise kaum noch zu erbringen. Im übrigen dürfte die Entstehung von Melanosarkomen in der Lidconjunctiva auch ohnedies verständlich sein, da sich normal daselbst nach den Angaben von Enslin schon Pigment findet.

Erwähnt sei schließlich noch, daß Giulini zuverlässig dartun konnte, daß in seinem Falle nach Lage und Ausbreitung der Geschwulst deren Ausgangspunkt zwischen Bindehaut und adenoidem Gewebe des Lids gelegen war.

Herrn Geheimen Hofrat Dr. v. Hess spreche ich für die gütige Uebernahme des Referats, Herrn Professor Dr. Lohmann für seine weitgehenden Ratschläge und Hilfe sowie die Ueberlassung des Falles meinen ergebensten Dank aus.

Literatur.

Bergmeister. Zeitschr. f. Augenheilkunde LXXXII. S. 543.

Blanche. Arch. d'Ophthalm. 1883. III. S. 193 Ref. Koeppel.

* Bobin. Westnik Oftalm. XXI. Nr. 4.

Borst, Die Lehre von den Geschwülsten, 1902 Wiesbaden.

* Capellini. Annali di Ottalm. XXVIII. und XV. Congr. dell. assoz. oft. Ital. Torino 1900.

* Capron. Transact. Americ. Ophthalm Societ. 1915.

Chanaud. Thèse de Bordeaux 1900: Contribution à l'étude des tumeurs mélaniques de la conjonctive.

* Doyne. Lancet. July 1903 zitiert nach Nagels Jahresberichte 1904. S. 495.

van Duyse et Crugl. Annales d' Oculist. XCVIII. S. 126.

Enslin. Klin. Monatsbl. f. Augenheilkunde XLII. II. S. 109.

Estlander. Finska läkaresällskapete Handlingar Bd. 13. Ref. Koeppel.

Ewetzki. Westnik oftalm. 1886 III. Nr. 6. Ref. Seegers. Westnik oftalm. 1889 S. 462. Ref. Koeppel.

Fano. Gaz. des Hôp. 1861. S. 278.

Giulini. Beitr. zur Kenntnis der Melanosarkome der Bindehaut. Würzburg. Inaug. Diss. 1885.

v. Graefe. Arch. f. Augenheilkunde X. S. 176.

Griffith. The Brit. Med. Journal. 23. Sept. 1899 p. 744.

Hohenberger. Graefe's Arch. f. Augenheilkunde 1892 Bd. 38 II. S. 140 ff.

Horner. Klin. Monatsbl. f. Augenheilkunde 1871 S. 4 ff.

Koeppel. Ein Fall von Melanosarkom der Bindehaut. Halle a. d. S. Inaug. Diss. 1898.

* del Monte. XIX. Congr. dell' assoz. oft. Ital. Parma und Annali di Ottalm. XXXVII. S. 877.

* Randolph. Ophthalm. Record Januar 1915.

Richet. Gaz. des Hôp. 1879 S. 905 und Mouvement méd. 1879 S. 77.

* Roper. Opht. Review. 1912 S. 90.

Roepke. Bedeutung des Traumas für die Entstehung der Sarkome und Carcinome. Arch. f. klin. Chir. 1905.

Rosmini. Annali di Ottalm. 1873. Ref. Nagel's Jahresberichte 1873 S. 552.

Schieck. Ueber das Melanosarkom. Wiesbaden 1906.

Seegers. Beitrag zur pathol. Anat. des Auges. Würzburg. Inaug. Diss. 1895.

Tragesonzeff. Arch. d'Ophthalm. XXXII. p. 429.

Wolfrum. Gräfe's Archiv Bd. 81 S. 195. Der Naevus der Bindehaut, des Augapfels und der Aderhaut und seine Bez. zu den melanotischen Tumoren.

Die mit * vermerkten Quellen waren mir unzugänglich; es bedarf der Feststellung in wieweit darin Melanosarkome der Lidconjunctiva enthalten sind. Der Fall von Doyne findet sich nicht, wie Nagel angibt, im Lancet July 1903.

Lebenslauf.

Verfasser, Sohn des Fabrikanten Johann Kreuer und dessen Ehefrau Marie, geb. Müller, wurde geboren am 27. März 1892 zu Fischbach (Saarbrücken). Nach bestandener Reifeprüfung im Frühjahr 1912 begann er das medizinische Studium, dem er in Straßburg, Kiel, Freiburg und München oblag. Die Vorprüfung legte er in Freiburg ab am Ende des Sommersemesters 1914, das ärztliche Staatsexamen Anfang Dezember 1917 in München, woselbst er den ganzen klinischen Teil hörte.